

Medicinski fakultet Tuzla

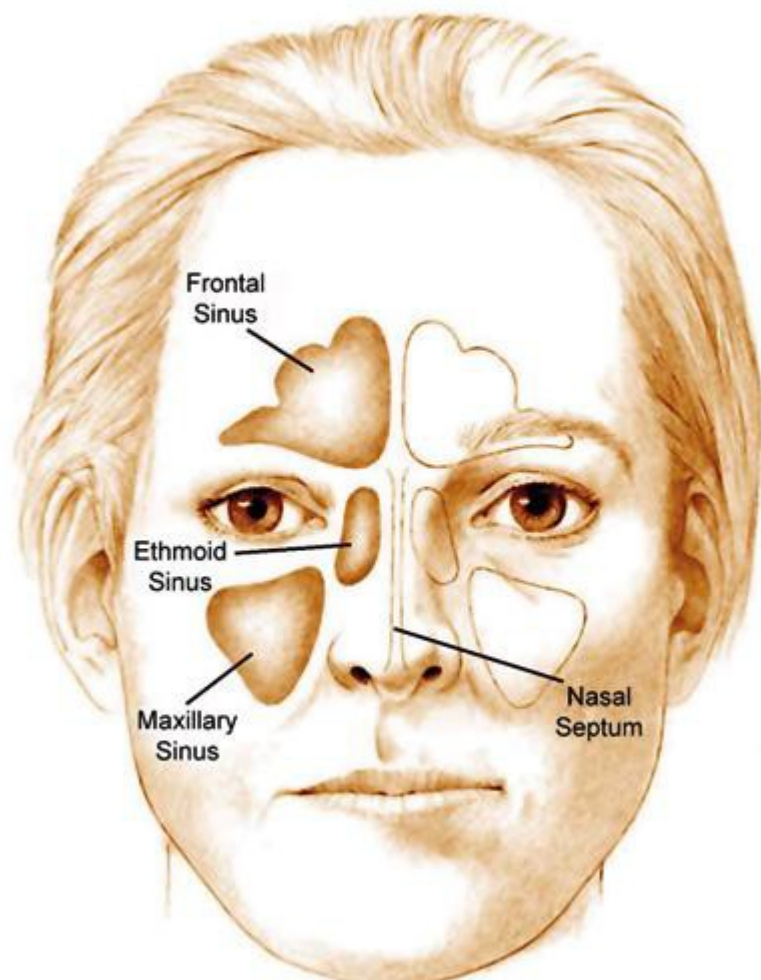
SEMINARSKI RAD

Tema: Radiološke metode u dijagnostici patoloških procesa paranazalnih sinusa

Literatura

Uvod

U dijagnostici patoloških stanja i oboljenja paranazalnih šupljina primjenjuju se mnogobrojne i raznovrsne radiološke metode pregleda: standardni rendgenogram paranazalnih šupljina (frontalni rendgenogram paranazalnih šupljina), profilni rendgenogram paranazalnih šupljina, ciljani rendgenogram pojedinih paranazalnih šupljina, tomografija paranazalnih šupljina, standardna kompjuterizovana tomografija (CT) i magnetna rezonancija (MR) kranijuma, u sklopu kojih se vizualizuju paranazalne šupljine. Sve ove radiološke metode pregleda nemaju iste mogućnosti, niti isti značaj u dijagnostici patoloških stanja i oboljenja paranazalnih šupljina. Otuda se opravdano postavlja pitanje: koju od radioloških metoda pregleda i kojim redoslijedom prvu primjeniti u dijagnostikovanju bolesti paranazalnih šupljina?



Literatura

----- CEO RAD MOŽETE PREUZETI NA SAJTU -----

<http://www.maturskiradovi.net/eshop/>

POGLEDAJTE VIDEO UPUTSTVO SA TE STRANICE I PORUČITE RAD PUTEM
ESHOPA , REGISTRACIJA JE OBAVEZNA.

MOŽETE NAS KONTAKTIRATI NA E-MAIL:
maturskiradovi.net@gmail.com

- 2.
- 3.